

Myelografie (contrast onderzoek)

Inleiding

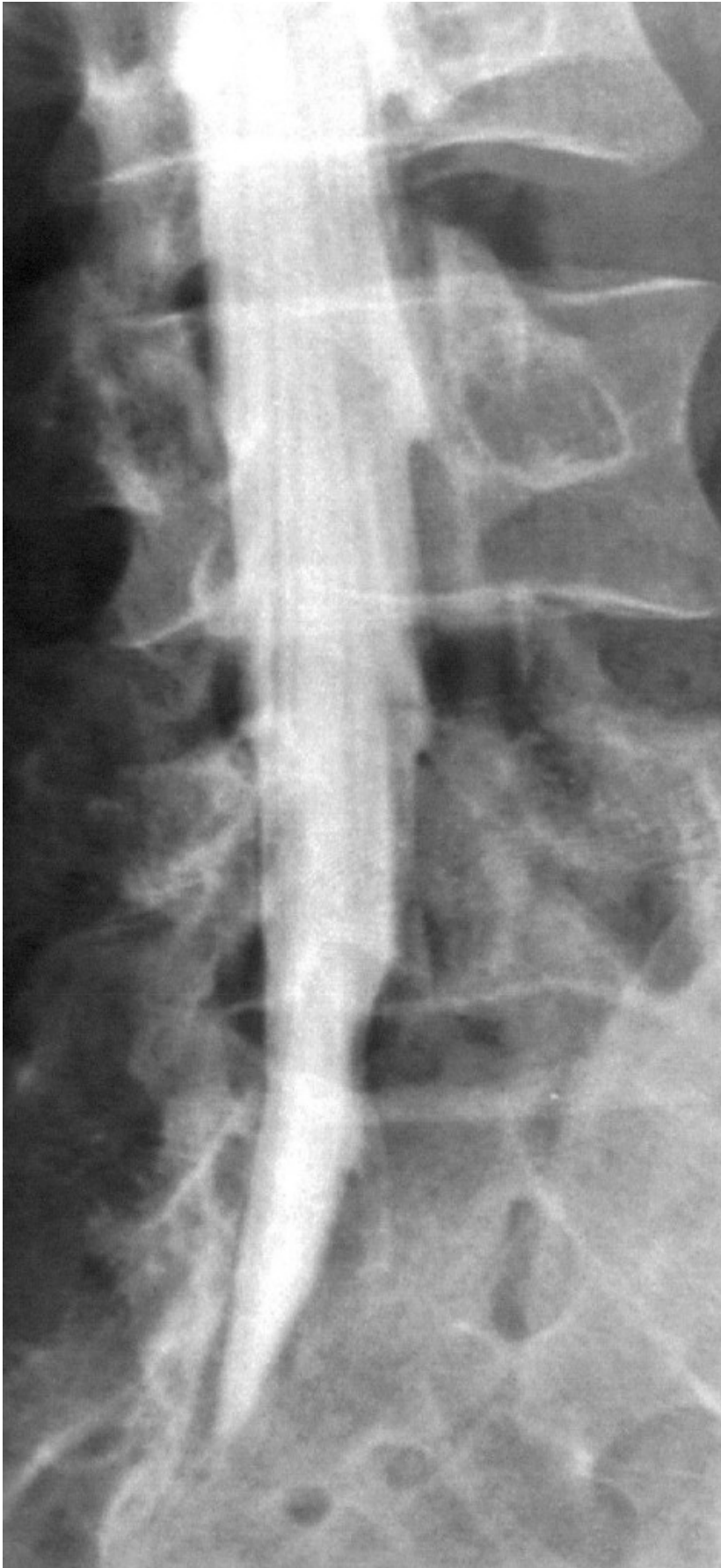Voor een goede bescherming zijn de hersenen opgeborgen in de schedel en het ruggenmerg in de wervelkolom. Door deze goed beschutte positie zijn ze echter ook weinig toegankelijk voor de neurochirurg of neuroloog, die wil weten wat er precies aan aan het zenuwstelsel mankeert. Vroeger was de arts alleen aangewezen op zijn lichamelijk neurologisch onderzoek, dat hem op grond van zijn kennis kon aangeven waar de aandoening waarschijnlijk uit bestond en waar de afwijking in het zenuwstelsel ongeveer gelegen was. Maar tegenwoordig staan aan de arts nauwkeurige beeldvormende technieken ter beschikking, zoals eerder al de röntgentechnieken en nu ook de CT-scan en de MRI om de afwijking in een beeld zichtbaar te maken. Hij is nu hierdoor beter geïnformeerd over de aard en de plaats van de afwijking, waardoor een gerichte behandeling beter mogelijk wordt.

Myelografie

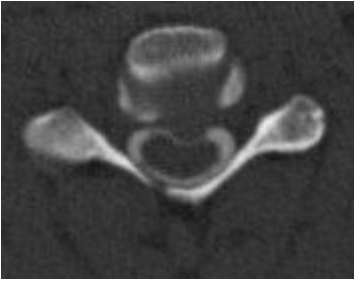
Een van de nadelen van het “gewone” röntgenonderzoek is dat de z.g. weke delen (alles wat geen bot is) er niet goed op te zien zijn. Een van de manieren om dit te verbeteren is het inbrengen van een contrastmiddel, waarin het te onderzoeken lichaamsdeel wordt uitgespaard. Een van de eerste contrastonderzoeken was het onderzoek van de bloedvaten of angiografie.

Al spoedig werd de contrastmethode ook toegepast om andere lichaamsholten zichtbaar te maken. Op het gebied van de neurochirurgie is dat de liquorruimte van de wervelkolom, de ruimte rond het ruggenmerg waarin zich het hersenvocht (liquor) bevindt. Bij deze myelografie (myelum = ruggenmerg) wordt de liquorruimte als een witte kolom afgebeeld, waarin het ruggenmerg en de zenuwwortels er als zwarte uitsparingen in te zien zijn. De techniek werd vooral gebruikt voor het afbeelden van tumoren van het ruggenmerg maar ook van de zenuwwortels van de paardenstaart (cauda) als deze door een hernia worden bekneld. Deze toepassing wordt daarom ook wel caudografie genoemd.

Door de komst van de MRI is dit onderzoek inmiddels op de achtergrond geraakt en wordt nog slechts zelden uitgevoerd. Bij voorbeeld als MRI en CT scan onvoldoende informatie geven, als een patiënt b.v. geen MRI onderzoek kan ondergaan (bij het dragen van een pacemaker is dit onderzoek niet mogelijk) of als er metalen implantaten zijn die het MRI beeld te veel verstoren.



Contrast in het wervelkanaal van de lendenwervelkolom.



CT scan door de halswervelkolom. De witte ring is contrast, waardoor te zien is hoe een uitstulping van de tussenwervelschijf op het ruggenmerg drukt. Dit heeft de vorm van een koffieboon, normaal is ovaal.

Terug naar het overzicht.

Voor commentaar op deze tekst kunt U hier klikken.