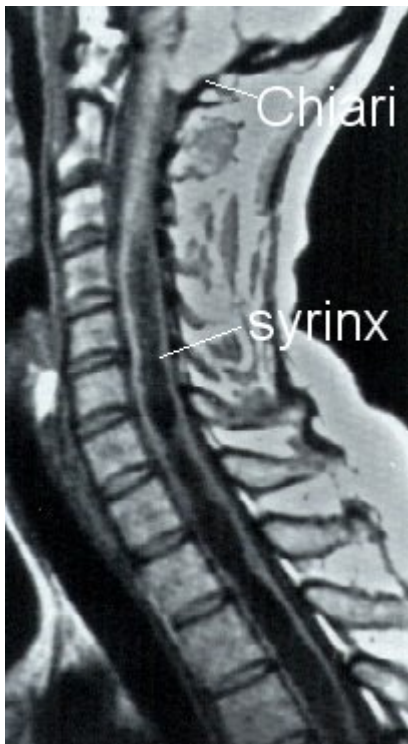

Syringomyelie (buisvorming in ruggenmerg)

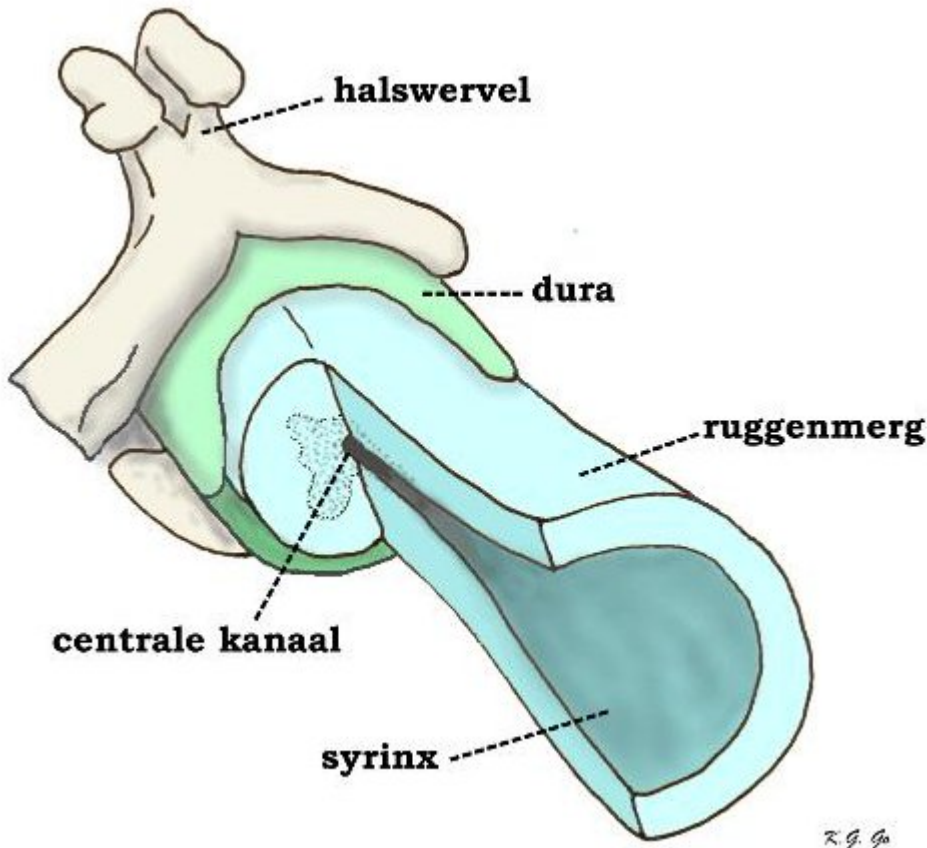
Syringomyelie (syrinx = buis, myelon = ruggenmerg) is de term die gebruikt wordt om holtevorming in het ruggenmerg aan te geven. Het betreft een aandoening waarvan de ontstaanswijze ingewikkeld en niet volledig begrepen is. De behandeling kan tevens erg lastig zijn. Het succes van behandeling valt nogal eens tegen.

Wat is syringomyelie

Zoals gezegd gaat het bij syringomyelie om holtevorming in het ruggenmerg. Maar niet iedere holte is een z.g. syrinx (buis). Tumoren bij voorbeeld, gaan nogal eens gepaard met holtes, cystes, ook in het ruggenmerg (zie de tekst over de tumoren van het ruggenmerg). Ook kan er na een bloeding in het ruggenmerg als gevolg van een ongeval een holte overblijven nadat het bloed is verdwenen. Deze soorten van holtes vallen hier buiten beschouwing. Bij de "echte" syringomyelie spelen deze oorzaken geen rol. Syringomyelie komt meestal voor in het ruggenmerg van de halswervelkolom, maar kan zich uitbreiden tot ver naar beneden, zelfs tot het uiteinde van het ruggenmerg (dat zich ter hoogte van de eerste lendenwervel bevindt) toe.



Een MRI van een overlangse doorsnede door de halswervelkolom. In plaats van als een solide grijze structuur is het ruggenmerg te zien als een aaneenschakeling van holtes. Deze zijn op deze MRI zwart. Ter hoogte van het achterhoofds gat is de punt van de kleine hersenen naar beneden toe uitgezakt (Chiari misvorming). Dit heeft een belemmering van de afvloed van het hersenvocht tot gevolg.



Schematische voorstelling van syringomyelie (iets overdreven). Het ruggenmerg is dichtbij de wervel half dwars doorgesneden en overlans gespleten, zodat te zien is hoe het centrale kanaal dat in de halfdwarse doorsnede normaal is, zich naar beneden verwijdt tot de syrinx, die het omgevende ruggenmergweefsel verdrukt.

Oorzaken

Een precieze sluitende verklaring voor het ontstaan van syringomyelie is er niet, maar er zijn wel theorieën die de waarheid dicht lijken te benaderen. De ene theorie gaat ervan uit dat door de pulserende beweging van het hersenvocht in de vierde hersenkamer (zie hiervoor de tekst over hydrocefalie) langzaam een holte ontstaat in het bovenste deel van het ruggenmerg. Er bestaat dan wel een gestoorde circulatie van het hersenvocht. De andere theorie heeft er ook mee te maken dat het hersenvocht niet goed weg kan, en wel door vernauwingen in de ruimte tussen ruggenmerg en hersenvlies, de z.g. subarachnoïdale ruimte. Hierdoor zou het hersenvocht als het ware door het ruggenmerg naar binnen dringen in de richting van het smalle kanaaltje dat zich daar bevindt en op die manier een holte vormen. De eerste theorie vindt steun in het feit dat syringomyelie vrijwel altijd wordt gezien in combinatie met de z.g. Chiari malformatie (misvorming, ook wel, historisch minder juist, misvorming van Arnold-Chiari genoemd). Bij deze misvorming hangen de uiteinden van de kleine hersenen (de tonsillen) in het achterhoofdsgat of eventueel zelfs ver daaronder. De tweede theorie wordt gesteund door het feit dat er vrijwel altijd een verminderde subarachnoïdale ruimte bestaat bij patiënten met syringomyelie.

In zeldzame gevallen kan syringomyelie optreden aan een hersenbloeding, een infectie of een ongeval.

Behandeling

De behandeling van syringomyelie is afhankelijk van de oorzaak en het al of niet aanwezig zijn van een Chiari misvorming.

- opheffen van de beknelling door de Chiari misvorming en vrij maken van de subarachnoïdale ruimtes rond het bovenste deel van het halsmerg. Bij deze operatieve behandeling wordt het achterhoofds gat naar achteren toe verruimd, waarna de dura (het harde hersenvlies) wordt geopend. Nadat de verklevingen rond de punt van de kleine hersenen zijn opgeheven en deze eventueel zijn verkleind wordt de dura gesloten met behulp van een verwijdingsplastiek (meestal een stukje kunst-dura). Een en ander allemaal afhankelijk van de bij operatie aangetroffen situatie.
- opheffen van verklevingen rondom het ruggenmerg.
- drainage van de syrinx of holte zelf. Nadat bij een operatie het ruggenmerg is vrijgelegd kan aan de achterzijde door een klein sneetje de holte worden geopend. Door dit sneetje kan een buisje, een draintje in de holte worden gelegd. Via de drain kan het vocht worden afgevoerd naar de ruimte rond het ruggenmerg of eventueel een andere ruimte zoals de borstholte.

Resultaten van de behandeling

De behandeling van syringomyelie is moeilijk en lang niet altijd succesvol. Soms kan het proces tot staan gebracht worden, soms treedt enige verbetering op, maar ook verslechtering wordt wel gezien. Het blijkt niet mogelijk om voor een individuele patiënt een voorspelling van het resultaat te geven. Vooral de behandeling met alleen drainage is nogal eens teleurstellend. Het slangetje kan gemakkelijk verstopt raken of uit de holte schuiven. Ook is een succes op de MRI, namelijk het samenvallen van de holte, niet altijd gekoppeld aan een succesvol resultaat voor wat betreft de klachten. Na een aanvankelijk goed behandelingsresultaat kunnen de verschijnselen na een bepaalde tijd toch weer terug komen. Dit heeft waarschijnlijk te maken met het feit dat het onderliggende ziekteproces, dat niet geheel en al begrepen wordt, voortschrijdt.

Kijk hier als u zich afvraagt of uw aandoening of behandeling consequenties heeft voor het uitoefenen van uw werk.

Terug naar het overzicht.

Voor commentaar op deze tekst kunt U hier klikken.