

Spondylodese van de lage rug

Inleiding

Spondylodese betekent het vastzetten van wervels aan elkaar. In de volgende tekst gaat het alleen over het vastzetten van wervels in de lendenwervelkolom of lumbale wervelkolom. Deze ingreep wordt al vele jaren gedaan, maar wint de laatste tijd sterk aan populariteit door het steeds meer beschikbaar komen van moderne materialen die de ingreep veiliger en effectiever maken. Ondanks het feit dat hierdoor de operatie makkelijker uitvoerbaar is, blijft het gewenst om de noodzaak hiervoor zeer zorgvuldig af te wegen.

Indicaties

Een indicatie (reden tot behandeling) waar geen twijfel of discussie over bestaat is de z.g. instabiliteit. Hieronder wordt verstaan dat de wervels onvoldoende onderling verband met elkaar hebben, en dus min of meer “los” van elkaar liggen. Deze instabiliteit kan bijvoorbeeld het gevolg zijn van een fractuur (breuk) of een tumor (gezwel). Ook kan door een onvoldoende samenhang aan de achterzijde een afglijden van een wervel ten opzichte van de ernaast gelegen wervel optreden (spondylolisthesis). Dit kan zowel op basis van een aangeboren aanlegstoornis als door “slijtage” in de loop van het leven optreden.

Er is veel discussie over de noodzaak tot spondylodese bij instabiliteit die het gevolg is van slijtageprocessen ofwel degeneratieve veranderingen. Dit zijn in feite verouderingsverschijnselen die zich bij de 60-jarige sneller voltrekken dan bij de ander. De verschijnselen bestaan vooral uit het minder elastisch worden van de discus (tussenwervelschijf), uit woekering van het bot bij de gewrichtjes tussen de wervelbogen (facetgewrichten) en uit verdikking van de band (ligament) die zich tussen de bogen uitstrekt. Hierdoor kan een vernauwing van het wervelkanaal ontstaan en bovendien soms een veranderde stand van de wervels onderling. Soms bestaat er ook vergrote beweeglijkheid tussen de wervels onderling. De vraag is nu of een veranderde stand door slijtage of een vergrote beweeglijkheid als instabiliteit beschouwd moet worden, en of er de noodzaak tot spondylodese bestaat. Ook is er geen eenstemmigheid over wat nu als “vergroete beweeglijkheid” moet worden beschouwd.

Bij operaties waarbij wervelbogen volledig verwijderd moeten worden (laminectomie) om ruimte te maken voor uittredende zenuwen kan ook enige instabiliteit ontstaan. Op de korte termijn is dat niet zo'n probleem, en het is de vraag of daar wat aan moet gebeuren. De klachten zijn meestal goed verholpen. Sommigen geven er echter de voorkeur aan een meer uitgebreide laminectomie te combineren met een fixatie vanuit de achterzijde om problemen op de langere termijn te voorkomen. Het is echter nooit bewezen dat dit nuttig is. In de regel kiezen we daar dan ook niet voor.

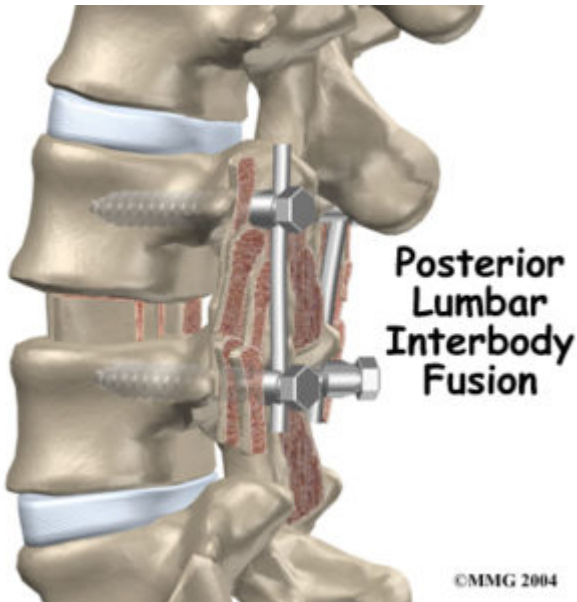
Spondylodese bij rugklachten

In de regel zijn rugklachten een uiting van slijtage in de onderrug, waaraan operatief niets gedaan kan worden. Het vastzetten van de rug helpt dan ook in de regel niet.

Methodes

Bij een moderne spondylodese worden schroeven in de boogvoeten van de wervels gedraaid tot in het wervellichaam. Deze schroeven werden vroeger verbonden met platen en tegenwoordig eigenlijk altijd met staven aan de achterzijde van de wervels (de rugzijde). Vanuit de achterzijde wordt vaak ook de hele tussenwervelschijf verwijderd en vervangen door bot en “cages” die met bot gevuld zijn. Dit bot is afkomstig van de weggenomen boog of van een

donor heupbot. Dit donorbot is volkomen veilig om te implanteren. Dit bot wordt aangeboden om de wervels zelf aan elkaar vast te laten groeien aan de voorzijde voor extra stevigheid. Er zijn tientallen verschillende fabrikanten die even zovele systemen op de markt hebben gebracht. In kwaliteit doen de systemen nauwelijks voor elkaar onder. De keuze hangt meestal samen met een persoonlijke voorkeur van de operateur, de prijs of van de beschikbaarheid.



Een fixatie met staven en schroeven.

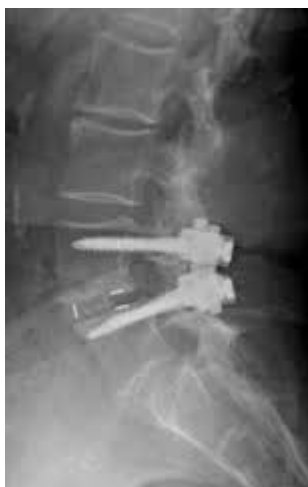

“Cages”. In de jaren tachtig kwamen de “cages” op de markt. Dit zijn kooitjes, gemaakt van koolstof, titanium of kunststof. Ze worden geplaatst tussen de wervels na het verwijderen van de tussenwervelschijf. Ze zijn er in allerlei vormen en uitvoeringen, geschikt om zowel vanuit de voorzijde als vanuit de achterzijde of van opzij te worden ingebracht. Ze worden meestal gevuld met bot.

De schroefsystemen en de kooitjes kunnen zowel afzonderlijk als in combinatie worden toegepast. Over wat het beste is bestaat geen eenstemmigheid en er vindt nog veel discussie plaats. Over het algemeen kan gesteld worden dat bij jongere patiënten een combinatie van de schroeven en de kooitjes de voorkeur heeft, en dat bij oudere mensen, waarbij een ophoging van het segment niet perse noodzakelijk is, met de schroeven kan worden volstaan.

De operatie

De benadering is dezelfde als bij een gewone hernia. Na het vrijleggen van de zenuwwortels door verwijderen van bogen en ligamenten en vaak (een deel van) het gewricht, eventueel gecombineerd met het verwijderen van de tussenwervelschijf, kan de fixatie plaatsvinden met kooitjes en/of schroeven en staven. De fixatie is meteen oefenstabiel, een van de grote voordelen van de methode. Er hoeft geen korset te worden gedragen na de operatie. De schroeven en platen zorgen voor een stevige onbeweeglijkheid van het segment, zodat dit kan vastgroeien. Dit duurt ongeveer zes tot twaalf maanden, zodat daarna het spondylodesemateriaal eigenlijk niet meer nodig is. De schroeven worden echter zelden of nooit verwijderd.



De Röntgenfoto toont een fixatie van de vierde en de vijfde lendenwervel. Voorafgaand aan de fixatie is de wervelboog verwijderd.

Minimaal invasieve spondylodese

Er bestaat de mogelijkheid om de schroeven door de huid of door de spier te plaatsen. Het idee is dat zo spierschade wordt voorkomen doordat de spieren niet van de gewrichten los gemaakt dienen te worden. Dit geldt alleen voor die operaties waarbij de gewrichten intact kunnen blijven. Dan is het niet nodig om de gewrichten bij de operatie ook echt vrij te leggen en is het voorstelbaar dat dit een voordeel biedt. Tot nu toe is dit echter nog niet met goed onderzoek bewezen. Voor traumachirurgie (een breuk in de rug) waarbij het zenuwweefsel niet hoeft te worden vrijgelegd kan een minimal invasieve benadering zeker voordelen hebben. Tenslotte zijn de littekens op de huid zijn anders en er zijn chirurgen en patiënten die voorkeur hebben voor een bepaald type litteken.

Risico's

In grote lijnen zijn de risico's dezelfde als die van iedere rugoperatie. Daar komen echter de risico's bij die samenhangen met het inbrengen van het materiaal en met het materiaal zelf. Er moet meer gemanipuleerd worden met de zenuwen, wat tot uitval van functie (doof gevoel, krachtsvermindering) kan leiden. Het materiaal zelf kan losraken, breken of verschuiven. Ondanks een zorgvuldige techniek en veel ervaring zijn dit soort complicaties niet volledig te vermijden, maar gelukkig wel betrekkelijk zeldzaam.

Resultaten

Bij de beoordeling van het resultaat zijn twee gezichtspunten mogelijk: dat van de chirurg en dat van de patiënt. Met andere woorden, er kan een uitstekend technisch resultaat zijn verkregen, terwijl de patiënt absoluut niet tevreden

is. In de literatuur wordt vaak het al of niet bereiken van een volledige benige verbinding als criterium gebruikt. Het blijkt echter dat het uitermate moeilijk is om dit vast te stellen. Bovendien bestaat er geen goede samenhang met de tevredenheid van de patiënt (het klinische resultaat).

Wanneer een spondylodese plaatsvindt voor uitsluitend rugklachten zijn de resultaten over het algemeen slecht. Dit komt omdat de indicatie voor de operatie zo onduidelijk is en maar zelden een zo duidelijke indicatie wordt gezien dat een operatie door een ervaren wervelkolomchirurg als zinvol zal worden beoordeeld. Er worden nog steeds te veel operaties voor rugpijn uitgevoerd, die dan ook niet succesvol zijn. Dit maakt dat het succespercentage van een spondylodese voor rugpijn zeer laag is. Dit is al jaren zo, ondanks alle pogingen die in het werk gesteld worden om een zo goed mogelijke patiëntselectie te maken. Het blijft kennelijk erg moeilijk om een resultaat voor een bepaalde patiënt te voorspellen. Dit betekent dus, dat het grootste deel van de patiënten zich ondanks goede verwachtingen “voor niets” laat opereren.

Het resultaat blijft bij rokers duidelijk achter. Ook het bereiken van een stabiele benige verbinding lukt bij deze groep patiënten minder goed. In de Verenigde Staten wordt de operatie bij rokers dan ook in veel gevallen niet gedaan!

Wanneer er tevens uitstralende pijn in het been bestaat zijn de resultaten veel beter. De spondylodese is hier niet zo zeer bedoeld voor de klachten, maar eerder als aanvulling op een ingreep die mogelijk een verminderde stabiliteit tot gevolg heeft.

Tenslotte

Door een grotere beschikbaarheid van allerlei implantaten voor spondylodeses wint deze operatie snel aan populariteit. Bij de onbetwiste instabiliteit door fracturen, tumoren of bij een duidelijke afglijding is de operatie een belangrijke verbetering door de snelle mogelijkheid tot oefenen en daardoor kleinere kans op een trombosebeen. Bij overwegend rugklachten wordt de indicatie voor de ingreep helaas niet altijd even goed gesteld. Hoe zorgvuldiger de patiëntselectie, hoe beter het resultaat. Voor sommige patiënten is het een “laatste redmiddel”. Ze hebben van alles al geprobeerd, zijn ten einde raad en hebben daarom soms te hoog gespannen verwachtingen van een ingreep. Men dient dit alles goed van tevoren te bespreken en te bedenken.

Terug naar het overzicht.

Voor commentaar op deze tekst kunt U hier klikken.